

Jin bie

deficit energetici

- MD Rene/Vescica → carenza di Jing
- MD Fegato/Vescicola Biliare → carenza di Xue
- MD Milza/Stomaco → turbe di Jin e Xue
- MD Cuore/Piccolo Intestino → carenza o turbe di Ye
- MD Pericardio/Triplice Riscaldatore → turbe del QI
- MD Polmone /Grosso Intestino → turbe o deficit dello Yang



THOMAS



robvet.pozzi@gmail.com
Trattamenti monosettimanali di Siatsu MD BL e GB

Thomas

Il punto 36BL Chen Fu , significa " ordinare" ; questo punto mette in contatto polmone con grosso intestino; quindi ordinare il QI che e' una delle qualita' del metallo: ordina tutto.

Ordinare il Qi significa anche che il polmone da l'energia per favorire una peristalsi corretta. Una delle indicazioni di questo punto in umana e' stipsi, flatulenza, emorroidi.

Thomas, ha reagito molto bene ai trattamenti , ha ripreso una normale defecazione senza l'ausilio di farmaci.

MAPO

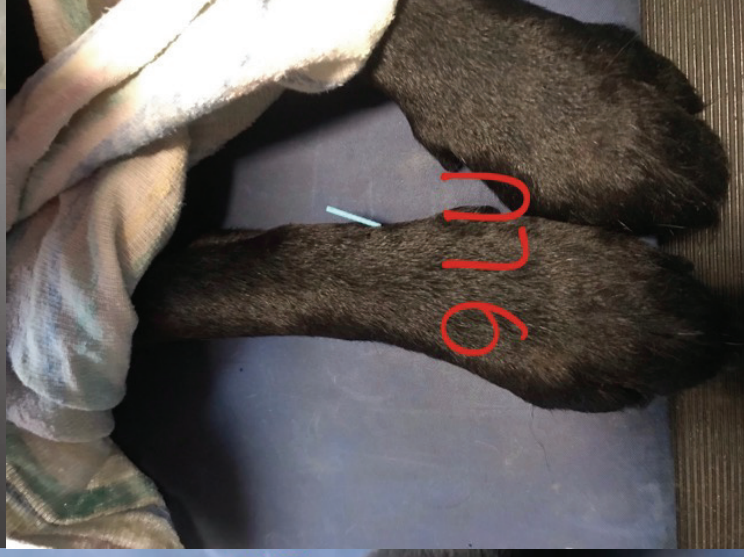
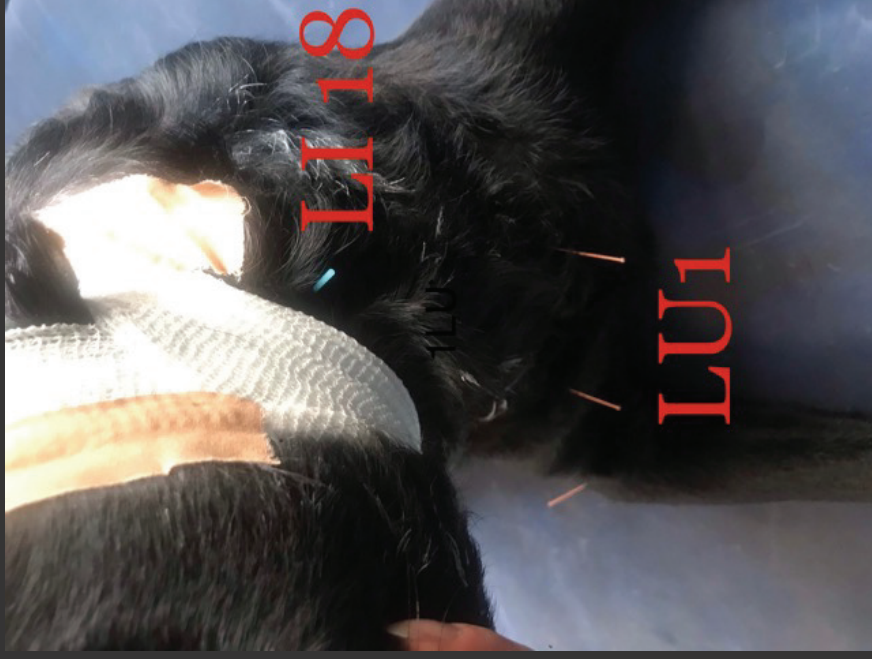
- L/R 9y s
- Zoppia anteriore bilaterale piu' a dx
- Becchi T7-T8 , sospetto L7/S1
- Terapie cortisoniche a basso dosaggio
- Polso profonde molle lento
- Soggetto fuoco funzionale
- Patologia yin da vuoto falso calore
- Bi cronico- perdita di latenza



- Terapie secondo
Sindrome BI
- LI 11 , 4LI , 14GV , 34 GB ,
60 BL x KI 3 moxa
- Migliora la
sintomatologia , riprende
anche a giocare ,
aggiungo Shen Shu , Shen
Peng , Shen Jiao
- **LAVORO IN SCARICO
IDROTERAPIA**

Polsi migliorano polso pieno Jing bie
Dx LU/LI: ST 12, LI 18, GV20, LI18
CV12, Ting LI 1 a sx MIGLIORA
MOLTO MA OTOEMATOMA



TOSCA



- PT F Intera 5 Y
- Presa dalla Spagna ad 1,5 anni
- Due gravidanze alla fin della seconda maggio 19 tetraparetica non deambulante
- Sensibilità P-S e riflessi nella norma
- Continente
- Sospetto periferico
- Inizio Fisioterapia dopo 4 mesi(09-19) dell'insorgenza della patologia
- Deficit motorio piu' Emi DX

Quadro complicato

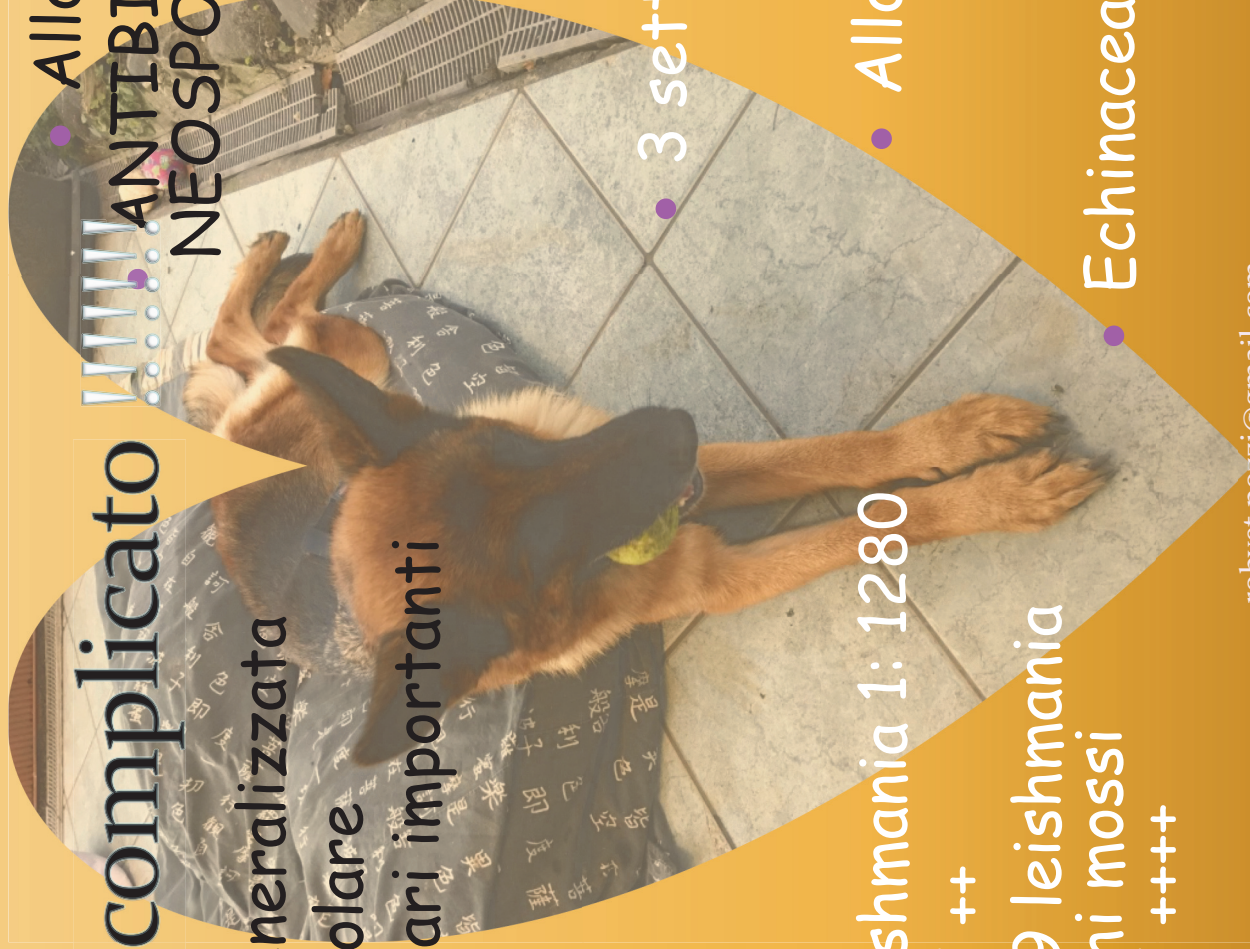- Debolezza generalizzata
- Atrofia muscolare
- Dolori articolari importanti
- Diarrea

• Allopurinolo die
!!!!!! ANTIBIOTICO PER
NEOSPORA poi tolto

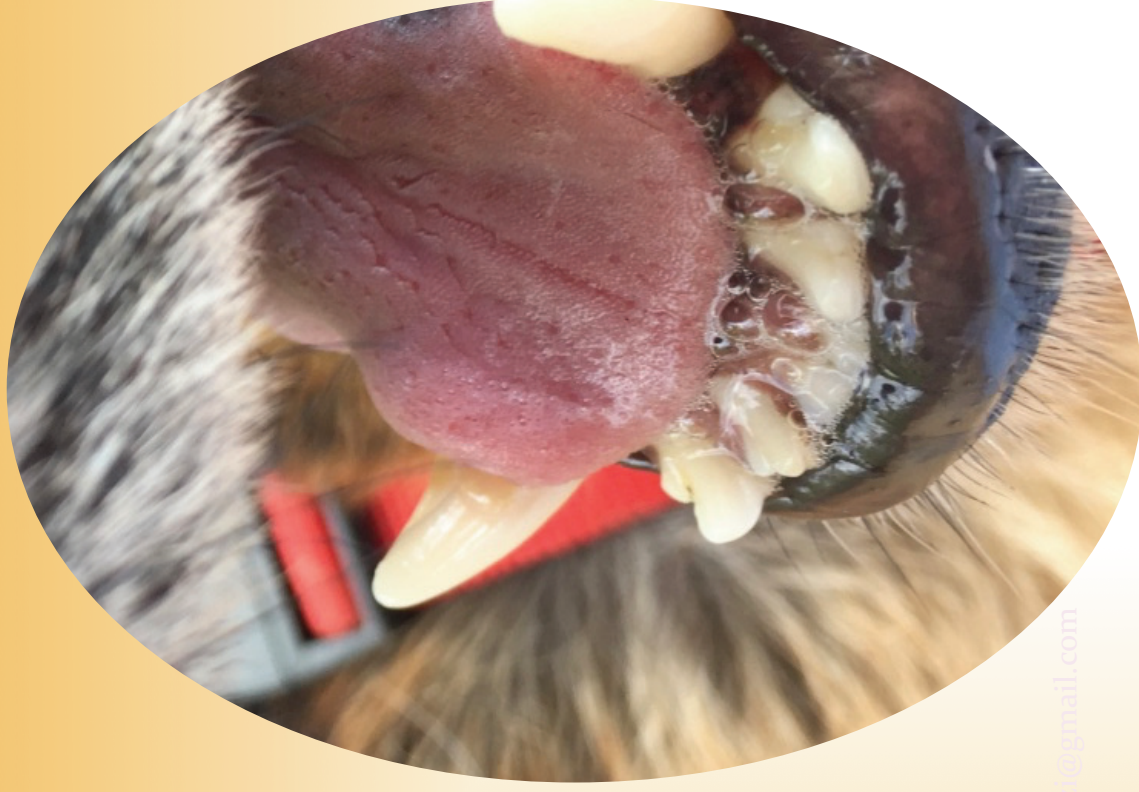
• 3 sett cortisone a
scalare

- Maggio 19 leishmania 1: 1280
- Elettroforesi ++
- Settembre 19 leishmania
1:2560 bianchi mossi
Elettroforesi ++++

- Allopurinolo bid
- Greenfilla
- Niruri
- Echinacea compositum
- Leimun



- Shen depresso
- Wei qi Syndrome
- Polso profondo molle
lento
- Lingua con piccole
fragolette da stasi



Polso profondo molle lento

**Trattamento classico : ST 36 LI 11 BL 23
BL 43 BL 18 PC 6 60 BL/KI 3**

Trattamento combinato Yuan Qi e MD

4 TH, 4LI, 9LU, 3LR, 3SP, 3KI,

PIU' COPPIA GB/LV

DX :30GB 2 CV, 1GB, 20GV,

SX 1GB 30GB 44GB

ELETTROAGO 14 GV - BA HUI POST

